Lane Medical Library

INAUGURAL-DISSERTATION

ZUR ERLANGUNG DER

MEDIZINISCHEN DOKTORWÜRDE

EINER

HOHEN MEDIZINISCHEN FAKULTÄT

AN DER

FRIEDRICH-WILHELMS-UNIVERSITÄT
ZU BERLIN

VORGELEGT VON

ARNOLD BAGINSKY

AUS BERLIN

MEDIZINALPRAKTIKANT

TAG DER PROMOTION: 6. Dez. 1913

Berlin 1913

Druck: Alsberg & Hentrich G. m. b. H.

Berlin S 14, Alte Jakobstr. 64a

Gedruckt mit Genehmigung der medizinischen Fakultät
der Universität Berlin

Referenten:
Prof. Dr. Klapp, Geh. Med.-Rat Prof. Dr. Bier

Über

Fascientransplantation

zur

Mobilisierung versteifter Gelenke

Gewidmet meinem lieben Vater und dem
Andenken meiner verstorbenen Mutter

Wenige Zweige der Medizin haben in den letzten drei Jahrzehnten größere Fortschritte gemacht, als die Chirurgie der Gelenke. Lange Zeit ist verstrichen, ehe der Chirurg es wagte, an die Eröffnung eines Gelenkes heranzugehen, ohne die Gewißheit zu haben, daß dieses dann beinahe mit absoluter Sicherheit für immer steif blieb. Welch einen Fortschritt bedeutete es daher, als sogar ins Auge gefaßt wurde, Gelenke, die schon vorher versteift waren, wieder beweglich, die betreffenden Patienten wieder arbeitsfähig zu machen.

Gewiß gelang es durch eine Reihe von konservativen Methoden — ich nenne hier nur die von BIER und KLAPP angegebenen Hyperämieapparate, verbunden mit mechanischer Einwirkung auf die erkrankten Gelenke in den dazu konstruierten Saugapparaten — oder durch medicomechanische Uebungen — wieder eine gewisse Bewegungsfreiheit in versteiften Gelenken zu erzielen, solange noch keine feste Ankylose bestand. Trotzdem gibt es eine ganze Reihe von Fällen, die auch dieser Behandlung trotzen, an denen unsere Versuche, auf unblutigem Wege eine Wiederherstellung der alten Beweglichkeit zu erreichen, scheitern. Dann blieben als letzter Ausweg nur die gewaltsamen Methoden übrig, das Brisement forcé, mit allen seinen Gefahren und Unannehmlichkeiten für den Patienten. Und dabei war der Erfolg immerhin ein sehr zweifelhafter. Gewöhnlich wurde nur eine bessere Stellung des erkrankten Gelenkes erreicht, bei weiter bestehender knöcherner Verwachsung, oft mußte man mit einem erneuten Aufflammen der alten Entzündung rechnen.

HOFFA sagt in seiner Arbeit über dieses Brisement forcé:

„Abgesehen, daß wir durch diese Manipulation eine abgelaufene Gelenkentzündung wieder entfachen können, entsteht nach jedem Brisement ein Bluterguß ins Gelenk. Die Patienten haben meist sehr heftige Schmerzen nachher, und außerdem etablieren sich in der Umgebung des Gelenkes meist hartnäckige Oedeme. Man muß das Gelenk wieder für längere Zeit ruhig stellen und kommt häufig nicht zu dem gewünschten Ziel. Wenn aber eine Heilung überhaupt möglich ist, so erreichen wir dieselbe o h n e Brisement forcé sicher viel schneller."

In ähnlicher Weise wie HOFFA verwerfen auch BÄHR, NUSSBAUM und BIER dieses Verfahren absolut.

Mit diesem Brisement forcé war aber immerhin ein Fortschritt zu verzeichnen, denn mißglückten auch die meisten derart behandelten Fälle, so berichtet die Literatur doch über einzelne, leidlich gute Erfolge. Wegen der Ungewißheit ihres Resultates wird nun diese Methode nur noch in den seltensten Fällen oder gar nicht mehr angewandt, verdient aber doch als Vorläufer unserer jetzigen Methoden der operativen Gelenkorthopädie genannt zu werden.

Der moderne Chirurg wird sich nicht einen Augenblick besinnen, in geeigneten Fällen eine blutige Mobilisierung eines versteiften Gelenkes vorzunehmen.

Die Gesichtspunkte, die zu einer Indikationsstellung zu diesen Operationen maßgebend sind, hat PAYR in einer Arbeit in der Münchener med. Wochenschrift (Bd. 57, 1910, H. 37) aufgestellt. Er bezeichnet dort als besonders geeignet für Ankyloseoperationen solche Patienten, die gesund sind, bei denen die Grundkrankheit ausgeheilt ist und bei denen man einen festen Willen zur aktiven Mitarbeit voraussetzen kann. Die Ankylose soll ferner noch nicht zu lange Zeit bestehen, und die Grundkrankheit muß seit Monaten verschwunden sein. Im besonderen führt PAYR derartige Operationen nicht aus, wenn er nicht mit absoluter Sicherheit auf einen völlig aseptischen Heilungsprozeß rechnen kann. Der Patient soll ferner nicht zu alt sein,

aber auch nicht zu jung und PAYR vermeidet es daher möglichst, Kinder zu operieren. Denn diese verstehen gar nicht die Bedeutung einer derartigen Operation für ihr ferneres Leben und lassen oft oder immer den Willen zu aktiver Mitarbeit missen, besonders bei der später nötigen Nachbehandlung.

Ferner betrachtet derselbe Autor es als eine strikte Gegenindikation, „wenn es sich um primär chronisch einsetzende, progressive, zur Versteifung führende, polyartikuläre Arthropathieen handelt."

So ist ein Teil der zur Behandlung kommenden Patienten von vornherein zu einer mobilisierenden Operation nicht geeignet.

Die Chirurgen sind in der Frage, welche Methoden bei einer derartigen Operation anzuwenden seien, geteilter Ansicht. Die Einen gehen hierbei von dem Prinzip der Resektion, die Anderen von dem der Interposition aus.

Die Radikalsten entfernen bei der Operation das erkrankte Gelenk völlig, schaffen einen weiten Zwischenraum zwischen den das Gelenk bildenden Knochen und geben dem Patienten durch orthopädische Apparate von außen her Halt.

Andere versuchen, das erkrankte Gelenk völlig, auch mit der Kapsel zu entfernen und es durch ein mehr oder minder glücklich gewähltes Substituens zu ersetzen.

Von den hierbei gemachten Versuchen nenne ich nur die Arbeiten von GLUCK, der Elfenbeingelenke implantierte, dabei aber nur scheinbare Erfolge erzielte, die durch späteres Herauseitern der eingepflanzten Fremdkörper wieder zu nichte wurden.

KLAPP hat recht gute Erfolge zu verzeichnen durch eine Operation speziell bei Versteifung im Ellbogen- und Kniegelenk, bei der er Umpflanzungen von Gelenkenden ausführt. Beim Knie macht er durch die ganze Knochenmasse des Femur hindurch mit dem Meißel eine Keilexcision, sodaß der erkrankte Teil der Gelenkoberfläche fortfällt, und benutzt dann den Rest des noch gesunden Gelenkknorpels

zur Bildung einer neuen Gelenkfläche. Doch muß man bei dieser Methode immerhin an die Möglichkeit einer neuen Ankylose, wenn auch in verbesserter Stellung, denken. Ich selbst entsinne mich aber eines Falles, den KLAPP in der Klinik vorstellte, bei dem die obige Operation wegen Ankylose im Kniegelenk nach Arthritis gonorrhoica ausgeführt war, mit einem solchen Erfolge, daß der Patient nicht nur seinem Berufe nachgehen konnte, sondern imstande war, zu reiten und Sport zu treiben, ja sogar zu tanzen. Es ist dies ein Erfolg, wie er schöner nicht gedacht werden kann.

Wieder andere entfernen das ganze Gelenk mit der Kapsel und versuchen, totes Material zum Einheilen zu bringen. So versuchte es LEXER mit von Amputierten entnommenen Gelenken, ja, KAUSCH ging sogar so weit, Gelenke von Leichen auszupräparieren, auszukochen und im gegebenen Falle einzupflanzen. Auf diesem Wege ging auch KÜTTNER vor und zeigte auf dem Chirurgenkongreß 1911, daß diese Knochenteile einheilen. Immerhin ist es ein Wagnis, mit Totenmaterial zu arbeiten, denn die Mehrzahl der Patienten wird sich wohl nie damit einverstanden erklären, sich Teile anderer Menschen, noch dazu von Toten, oder von aus irgend einer Ursache amputierten Gliedern, einsetzen zu lassen. So berichtet KÜTTNER, daß ein Patient, dem er ein solches Gelenk eingesetzt hatte und bei dem die Operation zum besten Erfolg führte, trotz bester Beweglichkeit, ohne Schmerzen und ohne jede Behinderung, sich hat von neuem operieren lassen, zwecks Entfernung dieses eingesetzten fremden Gelenkes, da er sonst fürchtete, nervenkrank zu werden, in dem dauernden Gedanken, daß er in seinem Körper etwas habe, das früher schon in dem eines anderen gewesen sei.

Von einem ganz anderen Gesichtspunkte ging in dieser Frage HELFERICH aus.

Bei zufälliger Interposition von Weichteilen hatten sich bei Knochenbrüchen Pseudoarthrosen gebildet, analog denen HELFERICH ankylotische Gelenke zu mobilisieren gedachte.

Er ging hierbei folgendermaßen vor:

Nach Freilegung des erkrankten Gelenks entfernte er radikal alle erkrankten Gelenkteile, im Notfalle bis auf den blutenden Knochen, schuf mit Säge und Meißel dem alten Gelenk ähnliche, aber viel einfachere Gelenkflächen, und legte dann in den so entstandenen Zwischenraum einen gestielten Muskellappen, den er mit der freien Seite am Periost annähte. Er verhinderte so das erneute Verwachsen der frisch gebildeten Gelenkflächen. Und die erzielten Erfolge erfüllten seine Erwartungen.

Diese Methode ist es, die noch heute, mit mehr oder weniger Abänderungen, die sich besonders auf die Wahl des zu interponierenden Gewebselementes erstrecken, angewandt wird.

So berichtet LEXER über eine Fetteinlagerung als Beihilfe zur Gelenksmobilisation eines synostotischen Metacarpo-Phalangealgelenks, indem er zwischen das mit einem Knorpelstück versehene Knochenende des Metacarpus und die Basis der Grundphalanx ein Fettpfröpfchen einschob, um die Verwachsung zu verhindern; was auch ausgezeichnet gelang.

Derselbe Autor beschreibt einen Fall von Ankylose, bei dem er behufs Mobilisation des Ellbogengelenks dünne Knorpelscheiben angewandt hat, mit denen er die Sägeflächen der Knochen bekleidete; er erzielte damit gute Beweglichkeit.

Vor nicht langer Zeit hat KIRSCHNER, Assistent bei PAYR in Greifswald, begonnen, die Fascie, um deren Verwendung als Transplantationsmaterial er sich große Verdienste erworben hat, auch zu diesem Zwecke zu verwenden.

KIRSCHNER berichtet im Archiv für klinische Chirurgie Bd. 92, H. 10, zum ersten Male über diese Versuche, die dort mit wechselndem Erfolg ausgeführt worden sind. So wurde bei einer Kniegelenksmobilisation Fascia lata zwischen Patella und Femurcondylen eingelegt und mit Kat-

gutfäden befestigt, dabei aber ziemlich straff gespannt. Der anfänglich gute Erfolg verlor sich aber, da die Fascie nicht verhindern konnte, daß die Patella erneut mit den Oberschenkelcondylen verklebte.

Ueber einen anderen Versuch in dieser Richtung berichtet D. PUPOVAC, in der Wiener Klin. Wochenschr. 1912, H. 14. Dieser benutzte die Fascia lata bei dem Versuch, ein fest ankylotisches Ellbogengelenk zu mobilisieren. Er implantierte ein 6 : 3 cm großes Stück der vom Oberschenkel desselben Patienten entnommenen Fascie nach Zurechtschneiden der zerstörten Gelenkfläche und fixierte diese mit Katgutnähten an den Knochen. Nach 12 Tagen wurde mit passiven Bewegungen begonnen, die nach vier Wochen eine Bewegungsmöglichkeit von ca. 50 Grad erlaubten, ohne dem Patienten Schmerzen zu machen. Eine Ankylose ist bis jetzt nicht wieder eingetreten.

Auch ENDERLEN (Würzburg) äußert sich zu dieser Frage dahin, daß bei der Mobilisation von versteiften Gelenken nicht eine Transplantation halber Gelenke (LEXER), sondern eine Fascieneinpflanzung vorzuziehen ist, wobei das Material autoplastisch vom Patienten zu entnehmen ist.

Auf diesem Wege vorzugehen, hatte mir Herr Prof. KLAPP, der die Freundlichkeit hatte, mir das Thema zu stellen, empfohlen. Ich habe nun eine Reihe von Versuchen angestellt, um den Nachweis zu erbringen, daß es in Fällen, wo eine der anderen Methoden anzuwenden nicht möglich erschien, speziell beim Hüftgelenk, gelingt, durch die freie Transplantation von Fascienlappen eine Beweglichkeit zu erzielen, die der normalen beinahe gleichkommt.

Für mich war es von vornherein ausgeschlossen, diese Versuche am Menschen zu machen, wenn ich mir auch nicht verhehlen durfte, daß Tierversuche an Hunden und Kaninchen auf große Schwierigkeiten stoßen würden. Es ist mir daher auch nur gelungen, zwei Hunde durch alle Fährnisse einer solchen Operation hindurchzubringen, alle andern sind an Sepsis zu Grunde gegangen, einer an Verblutung.

Eine natürliche Ankylose des Hüftgelenkes war trotz langen Suchens bei einem Hunde nicht zu finden, ich mußte also an gesunden meine Versuche machen, die sich natürlich dann darauf beschränken mußten, das Hüftgelenk zu eröffnen und, um pathologische Zustände zu schaffen, den Knorpel des Femurkopfes zu entfernen. Der Knorpel der Beckenpfanne ist immer unberührt geblieben.

Eine zweite und die größte Schwierigkeit bestand darin, die Hunde daran zu verhindern, sich die Verbände abzubeißen, die Wunden zu lecken und zu inficieren, was mir aber nur in den beiden Fällen gelungen ist. Aber auch hier hatte sich der Hund VI beinahe täglich den Verband entfernt; es ist daher eine Fixation des Femurkopfes in der Pfanne nicht möglich gewesen, die sich aber beim Menschen selbstverständlich durch einen festen, wochenlang liegenden und an den Wundstellen gefensterten Gipsverband erzielen läßt. Ich mußte diese Schwierigkeit mit in Kauf nehmen, wenn ich nicht auch diese Hunde, wie alle anderen, durch Sepsis verlieren wollte.

Die Sepsis entsteht scheinbar durch die Verschmutzung des Verbandes mit Kot, da der Verband, selbst wenn er ganz fest angelegt ist, sich durch die Zerrbewegungen des Hundes lockert, und damit den Keimen den Zutritt zu der Wunde gibt, die ja in nächster Nähe des Afters gelegen ist.

Als dritter Gesichtspunkt kam noch hinzu, daß eine doppelte Operation, Eröffnung des Gelenkes und Herausnahme eines Stückes Fascie für die Mehrzahl der Hunde ein zu großer Eingriff ist, dessen Folgen nur die wenigsten widerstehen können, zumal sie durch das Morphium und die vorangegangene Narkose bereits zu sehr mitgenommen sind. Selbst die Operation, die Herr Professor Klapp mir vorzumachen die Liebenswürdigkeit hatte (s. h. Fall V), erforderte eine Narkose von über einer Stunde.

Die Technik der Operation war folgende: Es wurde in allen Fällen das Hüftgelenk mit dem Langenbeckschen Resektionsschnitt eröffnet, wobei die Schenkelmuskeln und die

vom Trochanter major zum Becken ziehenden Muskeln möglichst geschont und während der ganzen Dauer der Operation vom Assistenten mit stumpfen Haken zurückgehalten wurden. Nach Durchschneidung des Lig. teres femoris konnte der Femurkopf entwickelt und mit einem scharfen, einzinkigen Haken festgehalten werden. Der II. Akt der Operation war die möglichst radikale Entfernung des Knorpels des Femurkopfes. Ich habe hierzu mir von dem Instrumentenmacher Thamm, Berlin, Karlstr., ein Instrument anfertigen lassen, das nach Art der im Haushalt gebräuchlichen Kartoffelschäler gebaut ist. An einem massiven, festen Griffe sitzt eine gebogene Platte, die an ihrer einen Seite stumpf ist, während die andere Seite in einem Abstand von 1 mm ein durch zwei Schrauben befestigtes starkes Messer trägt, dessen Schneide aber noch über die Platte herüberragt und daher gedeckt ist. Wenn man mit diesem Instrument schabende Bewegungen macht, konnte man, ohne zu tief zu greifen, nach und nach den ganzen Knorpel entfernen. Die letzten Reste wurden dann mit dem scharfen Löffel abgetragen. Dann galt es, ein passendes Stück Fascie zu finden. In den meisten Fällen wurde dieselbe von demselben Tier entnommen, vom Oberschenkel oder von der Bauchdecke, in den übrigen aber von Hunden gleicher Rasse, trotzdem auch dieses mir nicht nötig erscheint, da in dem Falle VI die Fascie von einem Teckel stammte, während der operierte Hund eine Art Spitz war.

Der so gewonnene Fascienlappen wurde dann mit einer Tabaksbeutelnaht mit Katgut an dem Femurkopf befestigt, die Zipfel möglichst an der Knochenhaut angenäht. Nach völliger Blutstillung wurde die Wunde sorgfältig zugenäht, nachdem der Femurkopf wieder in die Pfanne reponiert war. Bei der Naht war besonders darauf zu achten, daß der Femurkopf an den fest übereinander gelegten und vernähten Muskeln einigen Halt fand, damit er nicht aus der Pfanne herausrutschen konnte, solange der Verband festlag. Der Verband war in allen Fällen ein Gipsverband, der um den Bauch bis herauf zur Brust angelegt wurde; das

operierte Bein wurde in allen Fällen in maximaler Abduction und maximal gebeugt, im Falle VI durch eingewickelte Schienen fest gestreckt.

Um nun zu verhindern, daß der Femurkopf aus der Pfanne herausglitt, mußte der Verband möglichst lange unberührt liegen bleiben, wenigstens 14 Tage. Hierin lag die größte Schwierigkeit, denn es stellte sich heraus, daß die Hunde schon nach 8 Tagen den Verband derartig zernagt hatten, daß ein Verbandswechsel nötig war. Auch dann hatte schon eine Infektion der Wunde stattgefunden, wie sich nachher bei der Sektion herausstellte.

Ich habe im ganzen 14 Hunde und Kaninchen operiert, teilweise mit Hilfe von Herrn Professor KLAPP und mit dessen Erlaubnis mit Unterstützung von Herrn Geheimrat TH. GLUCK, dem ich auch an dieser Stelle meinen aufrichtigsten Dank für seine tatkräftige Hilfe und die Anregungen, die er mir gegeben hat und die er aus dem reichen Schatz seiner speziell auf diesem Gebiete gesammelten Erfahrungen schöpfte, aussprechen möchte. Von allen diesen Tieren sind, wie ich schon erwähnte, nur zwei am Leben geblieben, alle anderen sind eingegangen.

Ich füge hier einige der über die einzelnen Fälle geführten Protokolle bei, aus denen der genaue Verlauf der ganzen Behandlung zu ersehen ist. (Fall I—IV.)

Fall I.

Operation. 7. 2. 13.

Kaninchen. Aetherrausch. Vorbereitung durch rasieren, abführen, Desinfektion mit Seifenspiritus und Jodtinktur.

Es wird nach Langenbeck ein 7 cm langer Hautschnitt gemacht, die Muskeln stumpf durchtrennt, mit Haken bei Seite gehalten, und das Gelenk eröffnet. (r. Hüfte). Nach Durchtrennung der Bänder wird der Kopf aus der Pfanne luxiert, mit dem Instrument und dem scharfen Löffel der Knorpel entfernt, mit einer Knochenbeißzange die oberste Spitze des Trochanter major abgetragen, ohne die Muskeln zu verletzen. Dann wird ein ca. 3 cm im Quadrat großes Stück der Fascia lata abpräpariert, in Kochsalzlg. abge-

spült und mit zwei Seidenfäden, die schlingenförmig um den Femurkopf gelegt sind, an diesem befestigt und außerdem mit drei Zwirnnähten am Periost befestigt.

Reposition des Kopfes in die Pfanne, Muskelnaht mit Zwirn, Hautnaht mit Katgut (Kumolkatgut nach Krönig), Jodtinktur, Gipsverband. Die Wunde am Oberschenkel wird mit Zwirn geschlossen und aseptisch versorgt.

11. 2. 13. Operation gut überstanden, Schenkelwunde reizlos.

14. 2. 13. Nähte entfernt, Gipsverband.

17. 2. 13. Kaninchen plötzlich in der Nacht gestorben.

18. 2. 13. Sektion.

Totenstarre besteht noch.

Status nach Hüftgelenkresektion.

Bei der Sektion wird das Hüftgelenk in toto herausgenommen und eröffnet. Es zeigt sich, daß die implantierte Fascie völlig necrotisiert, aber nicht eitrig zerstört ist. Ebensowenig riecht es faulig. Dagegen ist die ganze Wundhöhle mit einer schmierig-käsigen Masse gefüllt.

In der Schnauze noch Reste der letzten Mahlzeit, Grünzeug.

Sonst kein Befund zu erheben.

Todesursache: Soweit zu ermitteln, Nekrose des eingepflanzten Fascienlappens, mit daraus folgender Sepsis.

Fall II.

11. 2. 13. Operation.

Männliches Kaninchen, Vorbereitung mit rasieren, Desinfektion mit Seifenspirtus und Jodtinktur.

Es wird nach Langenbeck ein ca. 6 cm langer Schnitt gemacht, die Muskeln stumpf durchtrennt, die am Trochanter ansetzenden Sehnen mit Haken beiseite gehalten und die oberste Kuppe des Trochanter abgetragen. Nach der Blutstillung wird das Gelenk (Hüfte) eröffnet, die Kapsel vorn abgetragen, das lig. teres durchtrennt und der Femurkopf aus der Pfanne luxiert. Der Femurkopf in dieser Stellung mit einer Haltezange fixiert. Dann wird mit dem Instrument soweit wie möglich der Knorpel entfernt, der Rest mit dem

scharfen Löffel und dem Skalpell abgeschabt. Aus der fascia lata wird dann ein 4 Quadratzentimeter großes Stück excidiert, in Kochsalzlösung abgespült und auf den blutenden Knochen mit Katgut aufgebunden, außerdem noch durch drei Nähte an dem Periost angenäht.

Reposition des Gelenkkopfes in die Pfanne, Etagennaht der Muskulatur mit Katgut und Hautnaht, ebenso Naht der Fascienwunde mit fortlaufender Katgutnaht. Wundversorgung mit Jodtinktur, komprimierender Gipsverband, so, daß durch Tupfer der luxierte Kopf in die Pfanne gedrückt ist.

Operation gut überstanden, Tier frißt gut und ist wohl. 14. 2. 13.

Befinden des Tieres weiterhin gut, es ist wohl und springt vergnügt in seinem Käfig herum . 19. 9. 13.

Verband wird abgenommen. Wunde sehr gut verheilt, völlig reizlos, Gelenk aber noch steif. 24. 2. 13.

Das Tier beginnt das Bein zu benutzen. Es frißt munter und ist lebhaft. 27. 2. 13.

Das Tier ist in der Nacht ganz plötzlich gestorben. 28. 2. 13.

Sektion: Die äußere Wunde ist völlig und gut verheilt. Nirgends Zeichen einer Sepsis. Nach Eröffnung des Gelenkes strömt eine Menge nicht riechenden Eiters und Schmiere aus der Gelenkhöhle, der implantierte Fascienlappen ist völlig n e k r o t i s c h und beinahe ganz aufgelöst.

Diagnose: S e p s i s.

Fall III.

Operation. 6. 6. 13.

Mittelgroßer Hund. Weiblich. Vor der Operation 4 ccm 2% Morphium. Leichte Aethernarkose. Rechter Oberschenkel vorbereitet, rasiert, Desinfektion mit Jodtinktur.

Längsschnitt nach Langenbeck. Muskeln teils scharf, teils stumpf in der Faserrichtung getrennt. Gelenkkapsel eröffnet und teilweise entfernt. Lig. teres durchtrennt, der Femurkopf läßt sich nur schwer wegen starker Muskelspannung luxieren. Hierbei ziemlich erhebliche Blutung venöser Art, scheinbar durch Verletzung der Vena femoralis oder eines Nebenastes. Der Knorpel des Femurkopfes wird radikal entfernt und die Blutung durch Tamponade gestillt.

Es wird aus dem Quadriceps femoris ein 3 : 3 cm großes Fascienstück mit anhängender dünner Muskelschicht herausgelöst, keine wesentliche Blutung. Der Fascienmuskellappen wird durch einige Positionsnähte am Periost und an der den Femurkopf umgebenden Muskulatur so befestigt, daß die blanke Fascie auf den blutenden Knochen zu liegen kommt. Dann wird versucht, durch einen circulär um den Femurkopf geschlungenen Katgutfaden die Fascie fest am Femur zu befestigen. Naht der Muskelwunde. Etagennaht der durchtrennten Muskulatur mit Seide, Hautnaht mit Katgut. Durch einen comprimierenden Pelottenverband soll der Femurkopf in die Pfanne hineingedrückt werden. Verband durch Gipsbinde fixiert.

8. 6. 13. Versuchstier in der Nacht gestorben.

Sektion: Das implantierte Facienstück ist völlig verschoben und liegt nicht an der Stelle, an der die Befestigung versucht war. Beginn irgend einer Regeneration des Knorpels oder des Anwachsens der implantierten Fascie ist nicht nachzuweisen. Die Katgutfäden haben sich glatt resorbiert. Muskel und Hautwunde sind reaktionslos.

Diagnose: Verblutung durch Lösung einer Ligatur.

Fall IV.

H ü n d i n, ziemlich groß, sehr lebhaft.

Vorbereitung durch rasieren, abführen, kein Morphium.

29. 6. 13. Operation unter Hilfe von Herrn Geh.-Rat G L U C K. Aethernarkose.

Resektionsschnitt nach Langenbeck. Eröffnung des Hüftgelenks nach Durchtrennung aller hindernden Stränge, teils scharf, teils stumpf. Weite Durchtrennung der Gelenkkapsel, so daß der Femurkopf bequem herausluxiert werden kann. Fixieren desselben durch ein untergeschobenes Elevatorium und einen am Trochanter major angesetzten Langenbeckschen Haken.

Abtragung des Gelenkknorpels mit Messer und Instrument, so daß der blutende Knochen vorliegt; dann wird in der Schnittrichtung der Hautschnitt verlängert, und ein ge-

stielter Fascien-Muskellappen abpräpariert; der Stiel liegt in der Höhe des Trochanter. Nach Schluß der Muskelwunde mit Katgut, fortlaufende Naht, wird der Lappen, der an seinen beiden Spitzen mit zwei Péans gefaßt ist, in das Gelenk hineingeklappt, vorn mit fortlaufender Naht fixiert, über den Femurkopf wie eine Mütze hinübergezogen und an der Hinterseite mit fünf Knopfnähten an den Weichteilen angenäht, wo es möglich ist, am Periost. Dann wird die Wunde sauber vernäht (Katgut), mit dichten Stichen, um einigen Halt zu bekommen, und die Hautwunde geschlossen.

Compressionsverband, Binde und Gipsbinde.

Hund ist scheinbar wohl, frißt und bewegt sich auf den drei Beinen vorwärts. Der Verband ist durch den Stallschmutz außen befleckt. 2. 7. 13.

Hund ist munter, zeigt keine Krankheitserscheinungen. Frißt und ist lebhaft. 5. 8. 13.

Hund ist in der Nacht plötzlich gestorben. 7. 8. 13.

Sektion: Der Femurkopf hat unter dem Verband die genähten Muskelschichten durchbohrt, ist dadurch mit der Außenwelt in Berührung gekommen und hat den Keimen einen Weg in das Innere des Gelenks gegeben. Die Wunde ist eine große, eitrige, verjauchte Höhle, mit stinkendem Eiter gefüllt, der nach Abnahme des Verbandes aus der Höhle herausquillt. Der Fascienlappen ist völlig nekrotisch, die Ernährungsbrücke ist eingeschmolzen, scheinbar durch Kompression abgestorben. Aus allen Wundwinkeln rinnt der Eiter, die Oberfläche des Femurkopfes ist glatt und weiß. In der Wunde einzelne Fetzen der implantierten Fascie.

Diagnose: Sepsis.

Fall V.

Operation: Herr Prof. KLAPP. 26. 6. 13.

Mittelgroßer deutscher Schäferhund. Linker Oberschenkel rasiert und vorbereitet. Vor der Operation 2 ccm 2% Morphin. Resektionsschnitt nach Langenbeck. Muskeln scharf getrennt, Gelenkkapsel eröffnet, dabei keine wesentliche Blutung. Der Oberschenkelkopf wird herausgehebelt

und durch einen am Trochanter ansetzenden scharfen Langenbeckschen Haken gehalten. Dann wird der Knorpel mit dem Messer und dem Instrument radikal entfernt, die letzten Reste mit dem scharfen Löffel.

Nun wird der ursprüngliche Schnitt in der Haut verlängert und ein 3 : 3 cm großes Stück aus der Fascia lata herausgeschnitten, an allen 4 Ecken mit Schiebern erfaßt und mit diesen von hinten um den Femurkopf gelegt. Die Fascie wird mit mehreren Nähten (Katgut nach Krönig) am Periost, vorn wie hinten, befestigt, so daß sie sich wie eine Kappe über den blutenden Femurkopf spannt. Dann wird der Kopf wieder in die Pfanne reponiert und die Muskeln durch dichte Nähte, die durch alle Schichten hindurchgehen, sauber genäht (Katgut). Zum Schluß Hautnaht mit Katgut, einzelne Kopfnähte. Compressionsverband mit Binde und Gipsbinde.

28. 7. 13. Hund ist munter, frißt gut, läuft herum. Keine Reaktion von der Operation und der Narkose.

1. 8. 13. Hund ist munter, läuft herum, soweit dies der Verband zuläßt, es scheint, daß die Wunde reaktionslos heilen will. Durch den Verband ist kein Sekret hindurchgekommen, so daß von einem Verbandswechsel abgesehen werden kann. Nur an einer kleinen Stelle ist der Verband von dem Hunde etwas angeknabbert.

6. 8. 13. Verbandswechsel. Die Wunde sieht gut aus, es besteht nur noch eine kleine offene Stelle, die aber keinerlei Reizerscheinungen zeigt. Es wird nochmals ein Verband angelegt, der die Wunde vor Beschmutzung schützen soll.

12. 8. 13. Verbandsabnahme. Die kleine Wunde ist völlig geheilt, der Hund fühlt sich anscheinend sehr wohl. Er versucht, das operierte Bein zu benutzen, doch knickt er sofort zusammen und läuft auf drei Beinen weiter. Ein neuer Verband wird nicht angelegt. Es soll vielmehr dem Hund Gelegenheit gegeben werden, das Bein möglichst viel zum Gebrauche heranzuziehen.

20. 8. 13. Der Hund schont das operierte Bein sehr, es scheint etwas verkürzt zu sein, er zieht es etwas nach und benutzt beim Stehen nur die drei gesunden Beine.

Es scheint, als ob der Hund jetzt das kranke Bein mehr zum Gebrauche heranzieht, es ist aber eine deutliche Verkürzung festzustellen, die beinahe 2 cm beträgt. Infolgedessen humpelt der Hund beim schnellen Laufen erheblich, und kann auch nicht auf den Hinterbeinen stehen. 1. 9. 13.

Eine wesentliche Aenderung ist an dem operierten Hund nicht eingetreten, wenn er auch das Bein immer mehr zum Gebrauch heranzieht. Es ist in der Muskulatur immer noch bedeutend schwächer, als die gesunden Beine es sind; wenn der Hund sich unbeobachtet glaubt, steht er nur auf drei Beinen und läßt das kranke frei herunterhängen; die Verkürzung beträgt 2 cm. 10. 9. 13.

Röntgenaufnahme (siehe Abbildung 1). 16. 8. 13.

Der Hund ist beim Reinigen des Stalles entlaufen und durch die offene Gartentür entwischt. 28. 9. 13.

Fall VI.

Operation unter Hilfe von Herrn Geheimrat GLUCK. 13. 7. 13.

Teckel, schwarz, kräftig; Aetherrausch.

Vorbereitung durch rasieren, abführen.

Durch einen Längsschnitt wird am Bauch die Fascie freigelegt und unter Schonung aller Muskeln ein ziemlich großes Stück herausgenommen. Dieses wird in sterile Tupfer eingehüllt und in Kochsalzlösung aufbewahrt. Darauf wird die Bauchwunde geschlossen. Aseptischer Verband.

Bei einem zweiten Hund (Terrier) wird nun das linke Hüftgelenk nach Langenbeck eröffnet, so daß der Femurkopf gut herausgehoben werden kann, und durch einen Langenbeckschen Haken fixiert. Der Knorpel wird mit dem Instrument radikal entfernt und alle Reste werden mit dem scharfen Löffel abgetragen. Nun wird ein passendes Stück der von dem anderen Hunde entnommenen Fascie an zwei Fäden befestigt, unter den Femurkopf geschoben und die Fäden nach vorn zusammengebunden. Die beiden anderen Zipfel der Fascie werden mit Katgutnähten an den noch am Femur und am Trochanter befindlichen Weichteilen angeheftet, in

der Art, daß sich die Fascie glatt und ohne Spannung über den Femurkopf wie eine Mütze hinüberlegt. Dann wird die Muskulatur sorgfältigst zusammengenäht mit ganz dichten Nähten, darüber die Haut mit fortlaufender Naht vereinigt.

Der Verband wird so angelegt, daß ein paar Tupfer auf den Femurkopf zu liegen kommen, und daß das Bein des Hundes gestreckt seitwärts fixiert wird. Binde, Gipsbinden,

Der Hund kommt in einen vorher mit Seife und Lysol gereinigten Stall, als Lager dient ihm ein Mooskissen, das täglich zweimal erneuert wird.

17. 7. 13. Der Hund ist sehr lebhaft, hat sich den Gipsverband an der Stelle der Wunde durchgebissen. Daher Abnahme des Verbandes und Wechsel. Wunde sieht gut aus, Umgebung ist völlig reaktionslos. Katgutfäden teilweise resorbiert, so daß die Haut nicht ganz dicht aneinander liegt. Anlegung eines Verbandes mit Mull, Watteschienen und Gipsbinden.

28. 7. 13. Seit dem 22. mußte der Verband täglich erneuert werden, da der Hund scheinbar Jucken an der Wunde verspürte und sich den frischen Verband jedesmal abfraß. Heute ist die Wunde völlig geschlossen, so daß ein neuer Verband nicht mehr nötig ist. Der Hund schont das operierte Bein noch ein wenig, doch scheint es, als ob er es täglich in höherem Maße benutzt, und daß er bald wieder in den vollen Besitz seiner Beweglichkeit kommen wird.

10. 8. 13. Es ist bei dem Hunde ein Unterschied der Bewegung im gesunden und operierten Bein nicht mehr festzustellen, der Hund benutzt beide Beine gleichmäßig, steht auf Verlangen auf den Hinterfüßen, wie er es früher erlernt hatte, und hat auch bei Druck auf die Operationsstelle keine Schmerzen. Die Wundstelle ist völlig vernarbt und mit Haaren bedeckt. Bei passiver Bewegung des operierten Beines fühlt man bei Abduktion ein geringes Knacken, das aber dem Hunde keine Schmerzen zu verursachen scheint.

20. 8. 13. Röntgenaufnahme (siehe Abbildung 2).

30. 9. 13. Objektiver Befund seit dem 10. VIII. nicht verändert. Röntgenaufnahme (siehe Abbildung 3).

In Folgendem seien die beiden Fälle V und VI genauer beschrieben und verglichen.

Um Einblick in das operierte Gelenk zu gewinnen, hatte Herr Dr. BUCKY die Liebenswürdigkeit, mir eine Reihe von Röntgenbildern zu machen, s. h. Tafel I—III. Die Aufnahmen wurden so gemacht, daß der Hund auf dem Rücken lag; die Hinterbeine wurden bei dem Hunde V schräg nach hinten und oben gehalten, bei Hund VI soweit als möglich nach dem Schwanz hin gezogen.

Die Aufnahmen sind Momentaufnahmen mit dem Siemensapparat.

Im Falle V ist das operierte Bein um 2 cm kürzer als das andere. Im Röntgenbild (I) zeigt die rechte Seite normale Verhältnisse, der Femurkopf ist deutlich in der Pfanne stehend zu sehen. Auf der linken Seite, wo die Operation ausgeführt wurde, sind vom Kopfe nur geringe Reste vorhanden, der Trochanter major ist ebenfalls etwas resorbiert und abgeplattet. Die Gelenkpfanne hat ebenfalls eine geringe Veränderung erfahren: sie ist scheinbar etwas flacher geworden. Der Femurhals mit dem Rest des Kopfes steht auf der Pfanne und erlaubt, wie man in der Durchleuchtung sieht, ausgiebige, fast normale Excursionen.

Außerdem ergibt sich aber noch ein sehr interessanter Befund.

Herr Professor KOCH beschreibt in einer Arbeit über experimentell erzeugte Gelenkerkrankungen und Deformitäten, (Zeitschr. für Hygiene 1912, H. 72), eine Reihe von jungen Hunden, bei denen er durch intravenöse Injektion von Reinkulturen menschenpathogener Bakterien Gelenkerkrankungen und Deformitäten erzeugt hatte, die der Rachitis gleichen. Die Verdickung des peripheren Teiles des Femurs, ebenso wie die Verkrümmung, die bei Fall V im Röntgenbilde zu sehen ist, dürfte auf eine Infektion zurückzuführen sein, die der Hund zwar gut überstanden hatte, da er kräftig war und gut ernährt wurde, die aber wahrscheinlich stattgefunden hat. Wie diese Infektion zustandegekommen ist, ist nach den

oben genannten Ausführungen verständlich. Es ist eben, wie schon angegeben, nicht möglich, einen Hund daran zu verhindern, sich die Wunden mit Faeces und Speichel zu verunreinigen. Interessant ist nur, daß hier bei der absolut aseptischen Operationsmethode (es wurde nach den Regeln der strengsten Asepsis und mit Gummihandschuhen operiert) eine Krankheitsform erzeugt werden konnte, die der von Koch mit menschenpathogenen Keimen erzeugten absolut glich. Die teilweise Resorption des Femurkopfes ist aus der schweren Läsion des Epiphysenkerns bei einem jungen Individuum zu erklären.

Bei diesem Falle ist aber die Stellung des operierten Gelenks eine viel bessere als bei Fall VI, wo auf Kosten der Fixation ein wiederholter Verbandswechsel vorgenommen wurde, um einen möglichst aseptischen Wundverlauf zu erzielen.

Im Falle VI ist von dem üblichen Operationsverlauf insofern abgewichen worden, als auf Anraten von Herrn Geheimrat GLUCK die Fascie nicht von demselben Tier stammt, sondern von einem mittelgroßen Teckel, dem dieser Eingriff nichts geschadet hat, und bei dem der Verband schon nach 3 Tagen entfernt werden konnte. Dann wurde bei dem operierten Hunde, wie aus dem Protokoll zu ersehen ist, schon am 6. Tage ein Verbandswechsel vorgenommen, um eine Sepsis zu verhindern. Natürlich geschah dies auf Kosten der Fixation des Femurkopfes, der auch sofort aus der Pfanne herausrutschte, da die durchtrennten Muskeln, die natürlich noch nicht genügend verwachsen waren, ihm noch nicht hinreichend Halt geben konnten. Auch dieser neu angelegte Verband, der obendrein noch durch eine übergewickelte Mullbinde geschützt wurde, die täglich zu erneuern war, widerstand nicht lange den Hundezähnen, sodaß schon nach 5 Tagen ein neuer Verband angelegt werden mußte. Aber die Wunde war völlig reaktionslos und auf dem besten Wege zur Heilung. Nach kurzer Zeit, 3½ Wochen nach der Operation, war der Hund völlig wiederhergestellt und lief munter herum.

Auch von diesem Falle hat nach der Heilung Herr Dr. BUCKY Aufnahmen gemacht (siehe Abbildung II und III).

Auch hier sieht man auf der rechten Seite normale Verhältnisse (siehe Abbildung II).

Auf der linken Seite ist dagegen der Kopf durch den mehrfachen Verbandswechsel aus der Pfanne herausgerutscht, steht darüber und zeigt genau das Bild einer kongenitalen Hüftgelenksluxation. Der Kopf selbst ist nur undeutlich zu sehen, er steht scheinbar hinter dem os ilium. Von Veränderungen am Trochanter sowie von Sklerose ist nichts zu sehen. Ebensowenig scheinen Callusbildungen oder Exostosen vorhanden zu sein, gegen die übrigens auch die tadellose Beweglichkeit des operierten Beines spricht.

Nach 6 Wochen ist von diesem Hund eine neue Aufnahme gemacht worden (Abbildung III) die den Hund in derselben Stellung zeigt.

Der linke Femurkopf ist hinter die Linea innominata getreten und ragt etwas in das Becken hinein. Die Form des Kopfes ist völlig normal, es finden sich keinerlei Exostosen oder Callusbildungen, seine Oberfläche ist völlig glatt. Ebensowenig ist am Femur eine Sklerosierung oder Verkrümmung zu sehen, auch ist die periphere Epiphyse nicht verdickt.

Auch nach dieser Zeit, 10 Wochen nach der Operation, ist die Beweglichkeit eine ausgezeichnete, ein Unterschied in der Benutzung des kranken und des gesunden Beines ist ebensowenig wie eine Verkürzung vorhanden.

Es ist also in diesen beiden Fällen gelungen, Fascie autoplastisch und homoioplastisch zum Einheilen zu bringen, so daß sie von dem blutenden Knochen ernährt wird. Durch beide Versuche ist ferner der Nachweis erbracht, daß Fascie im Stande ist, den entfernten, resp. fehlenden Knorpel zu ersetzen, ohne die Beweglichkeit des Gelenks zu schädigen. Und drittens ist eine Methode gegeben, die geeignet erscheint, in passenden Fällen ein Gelenk wieder beweglich zu machen, das versteift und unbeweglich war. Selbst dann,

wenn es nicht gelingen sollte, den Femurkopf beim Menschen so in der Pfanne zu fixieren, daß er auch darin bleibt, glaube ich, daß ein luxiertes, aber bewegliches Gelenk für den Patienten besser ist, als ein versteiftes. Es ist aber bei der Auswahl der Fälle neben den von PAYR aufgestellten Grundsätzen noch zu berücksichtigen, daß diese Operation nicht an Individuen ausgeführt wird, die sich in vollem Wachstum befinden, und daß ferner die Operation unter möglichster Schonung des Epiphysenkernes auszuführen ist.

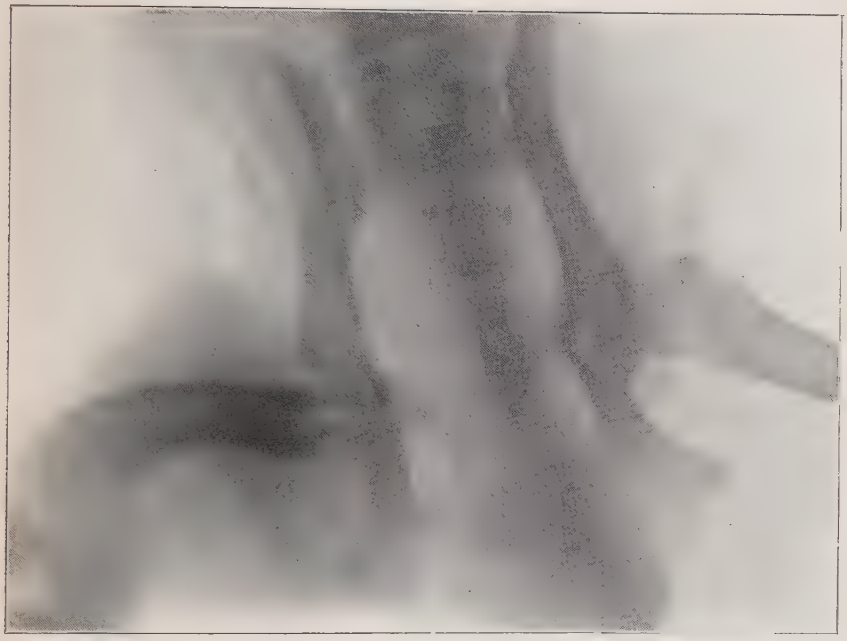

Abbildung 1.
Sehr starke Wachstumsstörung des Femurkopfes an der operierten rechten Seite. Kopf fast völlig resorbiert, Collum steht in der Pfanne, Femur stark sklerotisch und verdickt, starke Verkrümmung des peripheren Teiles.

Abbildung 2.
Luxation des linken Femurkopfes nach oben und hinten. Konturen des Kopfes nicht deutlich, da dieser hinter der Beckenschaufel steht.

Abbildung 3.

Es sei mir gestattet, allen Herren, die mich bei meiner Arbeit mit Rat und Tat unterstützt haben, besonders Herrn Dr. BUCKY für die freundlichst angefertigten Röntgenaufnahmen, sowie Herrn Geheimrat Professor Dr. GLUCK für die liebenswürdige Hilfe bei der Ausführung der Operationen, wie vor allem Herrn Professor Dr. KLAPP für die Stellung des Themas, für seine bereitwillige und freundliche Unterstützung bei der Durchführung meiner Versuche und für die Uebernahme des Referates, ebenso wie Herrn Geheimrat Professor Dr. BIER meinen aufrichtigsten und ergebensten Dank auszusprechen.

Literaturverzeichnis

Bähr: Brisement forcé etc. Monatsschrift für Unfallkunde. 1895.

Bier: Hyperämie.

Calot: Lehrbuch der Orthopädie.

Dollinger: Centralblatt für Chirurgie. 1913. XII. Pg. 442.

Enderlen: Deutsche medizinische Wochenschrift. 1912. Pg. 2081.

Gluck: Ueber den Gelenkersatz durch Elfenbeinprothesen.

Herzberg: Dissertation über die Mobilisation des Schulter- und Ellbogengelenks. 1913. Berlin.

Kausch: Beiträge zur Transplantation toten Knochens.

— Beiträge zur klin. Chirurgie. 1910.

Kirschner: Langenbeck Archiv, Bd. 92, H. 10.

Klapp: Ueber Umpflanzung von Gelenkenden. Archiv für klin. Chirurgie. Bd. 96, H. 2.

Koch: Ueber experimentell erzeugte Gelenkerkrankungen und Deformitäten. Zeitschrift für Hygiene. 1912. Bd. 72.

Kramer: Archiv für Orthopädie etc. Bd. XI. H. 4.

Lexer: Gelenktransplantationen. Chirurgenkongress. 1909-10.

— Ueber freie Fettransplantationen. Klin. therapeutische Wochenschrift. 1911. H. 3.

Lutz: Dissertation über Fettransplantationen. 1913.

Reschke: Dissertation über autoplastische und homoioplastische Transplantationen. 1913. Berlin.

Payr: Ueber die operative Mobilisation ankylotischer Gelenke. Münchener med. Wochenschrift, 1910, und Verhandlungen der Deutschen Ges. für orthopädische Chirurgie. 1910.

Pupovac: Wiener klin. Wochenschrift Nr. 14. Pg. 521.

Schmieden: Operationslehre.

Schüller: Chirurgische Mitteilungen über chronisch- rheumatische Gelenksentzündungen. Monatsschrift für Unfallkunde. 1895.

Wollenberg: Orthopädische Chirurgie.

Wullstein-Willms: Lehrbuch der Chirurgie.

Lebenslauf

Ich, Arnold Baginsky, mosaischer Religion, wurde am 14. August 1887 als Sohn des Geheimen Medizinalrates a. o. Professors an der Kgl. Friedrich-Wilhelm-Universität zu Berlin, Herrn Dr. Adolf Baginsky, geboren. Ich besuchte zunächst das Kgl. Wilhelms-Gymnasium, dann das Städt. Sophien-Gymnasium zu Berlin und bezog im Sommer 1907 die Universität Freiburg, wo ich mich dem Studium der Medizin widmete. Vom Wintersemester 1907 bis zum Sommersemester 1911 studierte ich in Berlin, legte hier meine Zwischenprüfung im Sommer 1909 mit dem Prädikat „Gut" ab, und bezog zur Beendigung meiner Studien die Universität München. Hier legte ich im Sommer 1912 meine ärztliche Staatsprüfung mit dem Prädikat „Gut" ab. Seitdem bin ich als Medizinalpraktikant zuerst bei Herrn Geheimrat KÖRTE, dann bei Herrn Professor KLEMPERER, endlich bei Herrn dirigierenden Arzt Dr. MÜHSAM tätig gewesen.

Berlin, im November 1913.